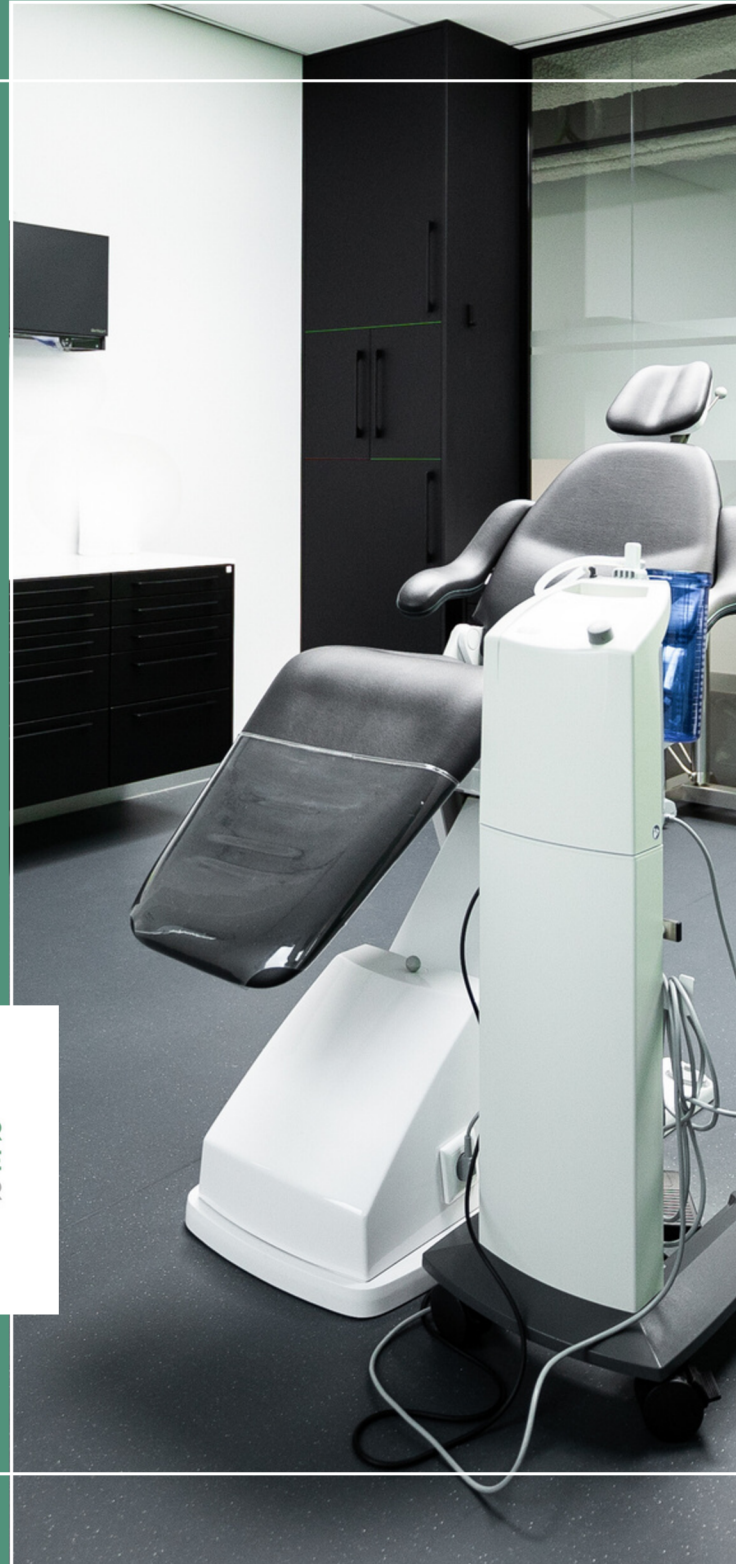

SLIJMVLIESAFWIJKINGEN



DE KLINIEK VOOR
KAAKCHIRURGIE
HAARLEMMERMEER

Afwijkingen van het mondslijmvlies

Het slijmvlies (mucosa) bekleedt de binnenkant van de mondholte en produceert slijm dat weefsels beschermt tegen beschadiging of infectie en transport van voedsel en drank naar de maag en darmen mogelijk maakt. In de mond kunnen verschillende slijmvliesafwijkingen voorkomen, die vaak geen klachten veroorzaken en soms toevallig door een tandarts of mondhygiënist worden opgemerkt.

Veel voorkomende afwijkingen zijn:

- Lichen planus oris
- Leukoplakie
- Fibroom
- Mucocele

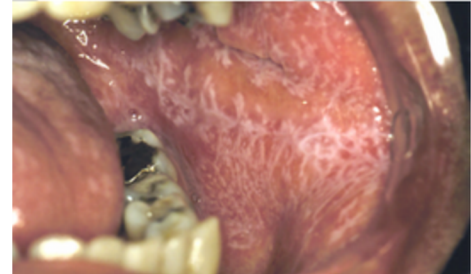
Lichen planus

Lichen planus is een chronische ontstekingsaandoening van de huid en slijmvliesen.

De oorzaak van lichen planus is onbekend, maar men gaat er vanuit dat het een soort auto-immuun ziekte is, waarbij het afweersysteem zich tegen lichaamseigen weefsel richt. In de mond uit de ontsteking zich als witte vlekjes aan de binnenzijde van beide wangen, op het tandvlees of onder de tong. Meestal geeft de afwijking geen klachten en wordt het bij toeval ontdekt. Bij een heftiger ontsteking kunnen er zweertjes ontstaan die erg pijnlijk kunnen zijn. Het kan gepaard gaan met klachten zoals branderigheid, pijn of gevoeligheid, vooral bij het eten van gekruid of zuur voedsel.

Onderzoek

Voor het stellen van de definitieve diagnose wordt soms een klein stukje weefsel uit het veranderde mondslijmvlies weggenomen. Dit wordt bekeken onder de microscoop. Op deze manier kan de arts de diagnose met meer zekerheid stellen. Het heeft bij deze aandoening meestal geen zin om bijvoorbeeld bloedtesten of een allergietest te doen.

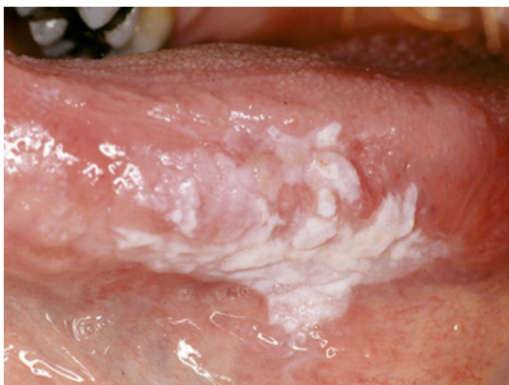


De behandeling

De behandeling richt zich op het bestrijden van de klachten. Hiervoor zal de kaakchirurg een pijnstillende gel voorschrijven, al dan niet in combinatie met een ontstekingsremmend spoelmiddel of mondpaste. Daarnaast is het belangrijk dat de slijmvliesen regelmatig worden gecontroleerd.

Leukoplakie

Leukoplakie is een witte aandoening van het mondslijmvlies. De belangrijkste oorzaak hiervan is chronische irritatie, vooral in de vorm van tabaksrook. Het kan op iedere plaats in de mond voorkomen, soms op meerdere plaatsen tegelijk en het gaat soms gepaard met een branderig gevoel. Soms is er geen duidelijke oorzaak aanwezig. In een klein percentage van de gevallen kan leukoplakie kwaadaardig worden en overgaan in mondkanker.



Onderzoek

Voor het stellen van de definitieve diagnose wordt vaak een klein stukje weefsel uit het veranderde mondslijmvlies weggenomen. Dit wordt bekeken onder de microscoop. Op deze manier kan de arts de diagnose leukoplakie met meer zekerheid stellen en hij kan hiermee constateren of er sprake is van beginnende kwaadaardige veranderingen.

Behandeling

Als u rookt, adviseren wij u dringend om hiermee te stoppen. Sommige leukoplakieën blijken dan na enkele maanden te verdwijnen. Verdwijnt de leukoplakie niet, dan kan verwijdering ervan worden overwogen. Deze ingreep vindt over het algemeen poliklinisch plaats, onder plaatselijke verdoving.

Controle

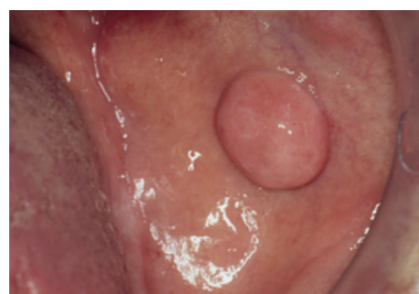Is bij u een leukoplakie geconstateerd, dan zult u in ieder geval regelmatig voor controle moeten komen. Een enkele keer kan leukoplakie terugkomen. Ook kunnen nieuwe leukoplakieën ontstaan. De controles zullen over het algemeen om de drie tot zes maanden plaatsvinden. In sommige gevallen kunt u voor deze controles bij uw tandarts terecht.

Fibroom

Een fibroom van het mondslijmvlies is een goedaardig gezwell en bestaat uit bindweefsel. De afwijking komt vooral voor op het wanglijmvlies, de tongpunt en de lippen. Een fibroom is meestal niet pijnlijk en ziet er uit als een gesteelde zwelling van het slijmvlies. De kleur lijkt meestal op die van het omgevende normale slijmvlies. De grootte kan variëren van enkele millimeters tot enkele centimeters.

Ontstaan van een fibroom

Een fibroom is bijna altijd het gevolg van het herhaaldelijk bijten op het wanglijmvlies, de tong of de lippen. Soms is een fibroom jarenlang aanwezig voordat het wordt opgemerkt. De afwijking kan pijnlijk zijn wanneer er regelmatig op wordt gebeten.



Hoe wordt de diagnose gesteld?

Meestal is het stellen van de diagnose door de tandarts of arts niet moeilijk en kan in veel gevallen met het blote oog worden uitgevoerd. Er is daarom meestal geen nader onderzoek vereist.

De behandeling

Hoewel een fibroom een onschuldige afwijking is, is het raadzaam het advies van een kaakchirurg in te winnen ten aanzien van het al dan niet laten weghalen. Op zichzelf is verwijdering eenvoudig onder plaatselijke verdoving uit te voeren.

Mucocèle

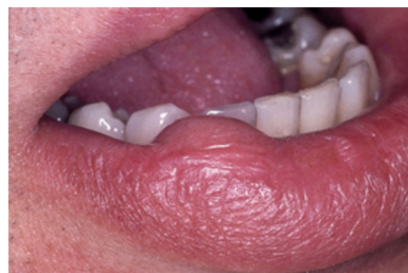Een mucocèle is een veel voorkomende en vaak terugkerende goedaardige slijmcyste welke ontstaat door een blokkade van de afvoergang van een klein speekselkliertje in het slijmvlies van de mondholte.

Door beschadiging van klier of afvoergang ten gevolge van een slijmpropje, bijten/kauwen of door een ontsteking kan de klier het geproduceerde slijm/speeksel niet kwijt, waardoor dit zich ophoopt in of rondom het speekselkliertje en een zwelling ontstaat.

Vaak ziet de mucocèle er doorzichtig of blauwachtig uit en voelt week aan. Door erop te bijten kan er (ingedikt) slijm ontsnappen. De mucocèle is dan verdwenen maar komt meestal weer terug. Naast de onderlip kan het ook onder de tong of in de wang voorkomen.

De behandeling

De kaakchirurg kan een slijmcyste verwijderen met een kleine operatieve ingreep onder lokale verdoving. Meestal verwijdert de kaakchirurg tegelijkertijd ook de omliggende speekselkliertjes. Soms is het noodzakelijk om dat stukje op te sturen naar de patholoog zodat het onderzocht kan worden onder de microscoop.



Contact

Heeft u na het lezen van deze informatie nog vragen? Bel ons op werkdagen van 8.15 tot 17.15 of stuur een email.

Voor spoedklachten zijn wij 24 uur per dag telefonisch bereikbaar op 023 - 30 35 911.

www.dekliniekvoorkaakchirurgie.nl



DE KLINIEK VOOR
KAAKCHIRURGIE
HAARLEMMERMEER